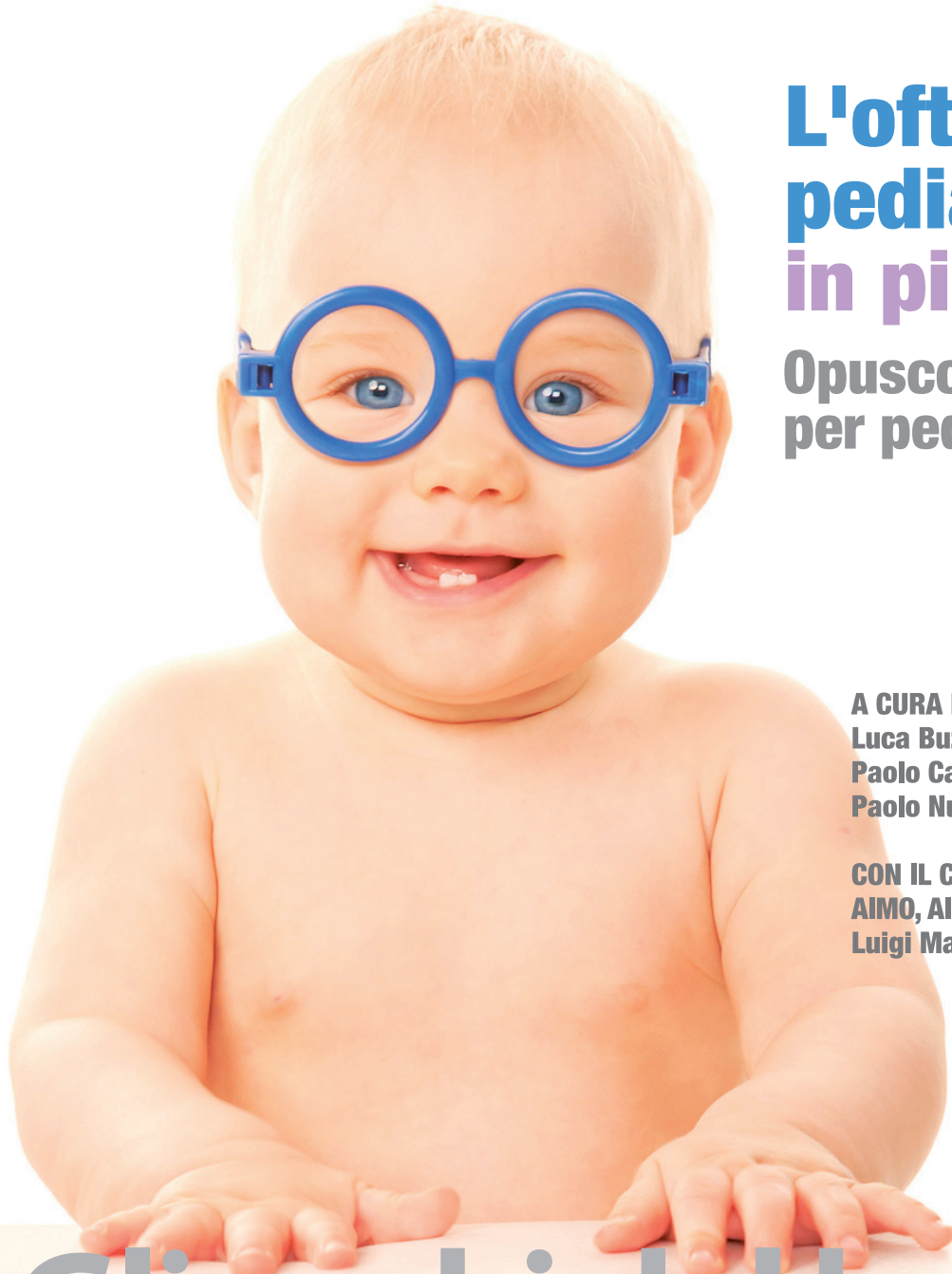



# L'oftalmologia pediatrica in pillole

**Opuscolo divulgativo  
per pediatri e genitori**

**A CURA DI:**

**Luca Buzzonetti, Salvatore Capobianco,  
Paolo Capozzi, Eduardo Maselli,  
Paolo Nucci, Cristina Torcè**

**CON IL CONTRIBUTO DI:**

**AIMO, Alessandra Balestrazzi,  
Luigi Marino, Carlo Orione**



# Gli occhi del bambino

# Gli occhi del bambino

# **L'oftalmologia pediatrica in pillole**

**Opuscolo divulgativo  
per pediatri e genitori**

# AUTORI

**Luca Buzzonetti**

*Responsabile U.O.C di Oculistica Ospedale IRCCS "Bambino Gesù", Roma*

**Salvatore Capobianco**

*Direttore U.O.S.D. "Centro Di Riferimento Regionale per la Prevenzione, la Diagnosi ed il Trattamento della Retinopatia del Prematuro (ROP)"  
Azienda Ospedaliera Santobono - Pausilipon , Napoli*

**Paolo Capozzi**

*Responsabile U.O.S. di Chirurgia e Attività Ambulatoriali Ospedale IRCCS  
"Bambino Gesù", Roma*

**Eduardo Maselli**

*Primario della Divisione di Oculistica dell'Ospedale Civile di Sondrio e del reparto  
Oftalmico degli Istituti Clinici Zucchi di Monza*

**Paolo Nucci**

*Docente di Malattie dell'Apparato Visivo all'Università degli Studi e Direttore della  
Clinica Oculistica Universitaria dell'Ospedale San Giuseppe di Milano*

**Cristina Torcè**

*Responsabile dell'ambulatorio di Oftalmologia Pediatrica dell'Ospedale Pertini di Roma*

# L'oftalmologia pediatrica in pillole

## INDICE

- 5 Quando sottoporre un bambino a visita oculistica?
- 6 La maturazione della funzione visiva
- 7 Patologie più frequenti
  - Mancata apertura del dotto naso-lacrimale
- 8 Affezioni flogistiche delle palpebre
- 9 Blefarite
- 10 Calazio
  - Orzaio
- 11 Blefaroptosi
- 12 Congiuntiviti
- 13 Prevenzione delle congiuntiviti neonatali
  - Congiuntivite gonococcica
- 14 Congiuntivite da Chlamydia
- 15 Argomenti di traumatologia oculare
- 17 Cataratta
- 19 Le leucocorie
- 20 La ROP raccontata al pediatra ed ai genitori
- 24 Retinoblastoma
- 25 Malattia di Coats
- 26 Toxocarasi
  - Glaucoma congenito
- 28 Lo strabismo
- 35 Vero o falso in oculistica
- 38 Suggerimenti di una dieta equilibrata per il corretto sviluppo e la protezione della funzione visiva del bambino: la luteina

# Gli occhi del bambino



## **Quando sottoporre un bambino a visita oculistica?**

- Alla nascita se esistono condizioni di rischio o patologie malformative generali (infezioni durante la gravidanza, prematurità, malattie oculari ereditarie...);
- All'età di 6-7 mesi quando, se presente, lo strabismo può considerarsi un'anomalia vera e quindi da trattare;
- All'età di tre anni per evidenziare eventuali difetti di refrazione, ambliopia (occhio pigro), strabismo, alterazioni della motilità oculare;
- All'età di 6 anni prima dell'ingresso nella scuola dell'obbligo.

**I successivi controlli verranno consigliati dallo specialista.**

# La maturazione della funzione visiva

**Riflesso pupillare alla luce**

**30° settimana di gestazione**

**Ammicciamento alla luce intensa**

**30° settimana di gestazione**

**Riflesso di fissazione (saccade)**

**5°-6° settimana di vita**

**Movimento di inseguimento completo (pursuit)**

**2°-3° mese di vita**

**Accomodazione**

**3° mese di vita**

**Stereopsi (visione binoculare)**

**3° mese di vita**

**Discriminazione dei colori**

**3°-4° mese di vita**

**Allineamento oculare stabile**

**5° mese di vita**

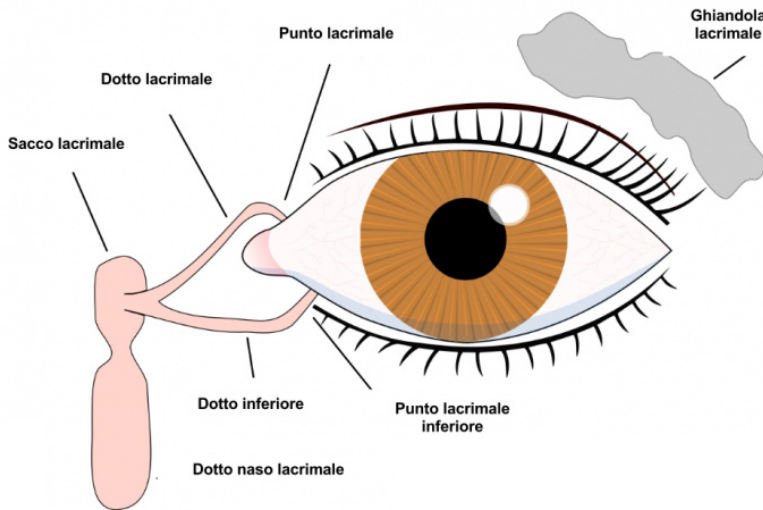


# Le patologie più frequenti

## Mancata apertura del dotto naso-lacrimale

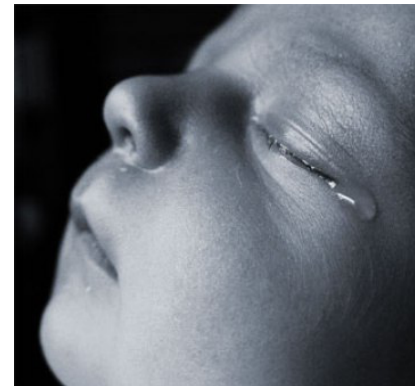Si tratta di un'alterazione frequente delle vie di deflusso del sistema lacrimale dovuta ad una mancata canalizzazione delle cellule epiteliali che formano il dotto naso-lacrimale. A volte, tuttavia, può esservi anche la presenza di aderenza tra mucosa nasale ed epitelio del dotto.

È un'evenienza molto frequente tanto che si riscontra nel 2-6% di tutti i neonati, in forma mono o bilaterale. I sintomi sono presenti alla nascita o più frequentemente dopo qualche settimana quando comincia la produzione di lacrime. È presente epifora, secrezione mucosa intensa che può di-



venire muco-purulenta per sovrainfezione batterica. Le ciglia del bambino sono "appiccicate" soprattutto al risveglio.

La cute palpebrale è in genere irritata ed eczematosa. Il trattamento è medico nei primi mesi di vita. Pulizia frequente della secrezione con garze sterili, monouso, medicate e acqua sterile preferi-




bilmente tiepida, applicazione di colliri antibiotici e gocce nasali.

Utile è la compressione del sacco lacrimale. Con il polpastrello del dito indice si preme la zona mediale del bordo orbitario inferiore; la pressione deve avvenire in modo deciso con movimenti dal basso verso l'alto. Nell'ostruzione delle vie lacrimali si osserva la fuoriuscita di lacrime commiste a muco attraverso i puntini lacrimali. La pressione indotta dalla compressione può favorire il ripristino della pervietà del dotto naso-lacrimale e facilitare quindi la guarigione.

Nell'80% dei casi il trattamento medico, se ben condotto, è sufficiente per una risoluzione spontanea dell'ostruzione. Se questo non avviene si consiglia subito dopo il 12° mese di vita un sondaggio delle vie lacrimali da effettuare in ambiente ospedaliero in anestesia generale. È molto importante eseguire il sondaggio subito dopo l'anno di età perché l'infiammazione può creare processi di fibrosi del dotto naso lacrimale e rendere più improbabile la possibilità di successo.

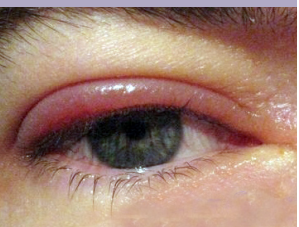Se il sondaggio iniziale non ha successo può essere ripetuto dopo qualche mese. L'ulteriore insuccesso ci farà consigliare un intervento più complesso, ovvero una intubazione del dotto naso-lacrimale con tubicini di silicone.



## **Afezioni flogistiche delle palpebre**

Possono interessare i tessuti superficiali (dermatite), i bordi liberi delle palpebre (blefarite), o i tessuti profondi (tarsite).

## Blefarite



La blefarite è un processo infiammatorio acuto o cronico che interessa le palpebre e i suoi margini liberi e può essere associata a congiuntivite. L'eziologia (causa) delle blefariti è complessa, si tratta probabilmente di fattori scatenanti che agiscono su un terreno già predisposto.

Non è sempre facile determinare la demarcazione tra le varie cause.

Gli ambienti caldi, freddi, ventosi, fumosi, i disturbi metabolici (dispepsie, errata alimentazione, diabete), i vizi di refrazione (ipermetropia, astigmatismo), le infezioni focali, sono alcuni fattori eziologici in grado di determinare una blefarite. Nell'infanzia le cause più frequenti sono la carenza d'igiene, le infezioni stafilococciche, le allergie.

L'aspetto clinico delle blefariti è rappresentato da iperemia (arrossamento), ispessimento e desquamazione del bordo libero delle palpebre associata a prurito, epifora (fuoriuscita di lacrime) causata dall'eversione del puntino lacrimale, madarosi (caduta delle ciglia), teleangectasia della pelle (dilatazione dei capillari). Si possono sviluppare follicoliti, calazi ed ulcerazioni. Il trattamento delle blefariti consiste in impacchi caldi, pulizia delle palpebre con detergenti specifici ed acqua o con garze medicate sterili, monouso, imbevibili di principi attivi ad azione antinfiammatoria ed emolliente, applicazione di colliri o pomate antibiotiche (eritrocina o bacitracina). Tuttavia la difficoltà della somministrazione rende la terapia convenzionale con colliri non efficace in una elevata percentuale di casi. Per questo può essere utile applicare un collirio in spray a base di vitamina A ed E e liposomi, che abbina alla azione emolliente e lenitiva delle vitamine A ed E, anche l'ottima tollerabilità e accettazione da parte del bambino vista la semplicità della somministrazione ad occhio chiuso.

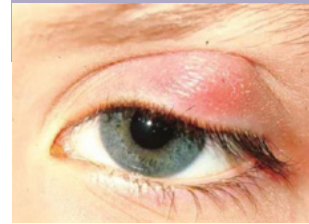
## Calazio

È un'infiammazione cronica di tipo granulomatoso, causata dalla ritenzione di secreto all'interno di una ghiandola tarsale di Meibomio.

Si manifesta come una formazione nodulare, circoscritta, unica o multipla che può essere localizzata nella palpebra superiore o inferiore.

Il calazio una volta formatosi può riassorbirsi e scomparire completamente oppure suppurarsi. La terapia prevede l'applicazione esterna di pomate a base di ossido giallo di mercurio o associazioni antibiotico cortisoniche, associata o meno all'istillazione di colliri antibiotici.

Quando il calazio non regredisce ma anzi assume dimensioni notevoli, va escisso chirurgicamente.




## Orzaiolo

È un foruncolo della ghiandola sebacea (gh. Di Zeiss) annessa al follicolo pilifero. Si manifesta con edema (gonfiore) palpebrale a volte molto intenso. Soggettivamente si ha dolore, senso di peso, bruciore.

L'orzaiolo evolve in 4-5 giorni verso l'ascessualizzazione seguita dall'espulsione del cencio necrotico e dalla seguente guarigione.

L'istillazione di colliri o pomate antibiotiche associata all'applicazione di impacchi caldo-umidi con garze sterili, monouso, medicate, anticipa, in genere, la guarigione.



## Blefaroptosi

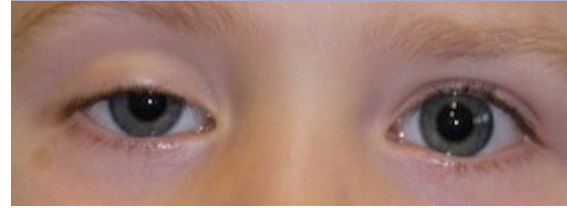La ptosi palpebrale consiste in abbassamento della palpebra superiore con conseguente riduzione dell'ampiezza della rima palpebrale.

Può essere unilaterale o bilaterale, congenita o acquisita, ereditaria, idiopatica, traumatica. In alcuni casi è associata ad altre anomalie palpebrali (blefarofimosi, telecanto, epicanto inverso). La ptosi può essere dovuta a paralisi del III paio dei nervi cranici, essere secondaria a miastenia grave e a tumori delle palpebre.

Piccole lesioni della palpebra come ad esempio un calazio, un angioma, o un edema della palpebra possono determinare una ptosi transitoria (pseudoptosi).

Una forma particolare di ptosi congenita è quella del fenomeno di Marcus Gunn, nella quale l'occhio con la ptosi si apre durante alcuni movimenti come la deglutizione, la masticazione, lo spostamento laterale della mandibola. Tale condizione è dovuta ad una sincinesia tra l'elevatore della palpebra superiore e il muscolo pterigoideo interno.

La ptosi va trattata precocemente se molto accentuata per evitare la comparsa di occhio pigro (ambliopia).



## Congiuntiviti

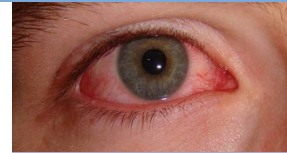
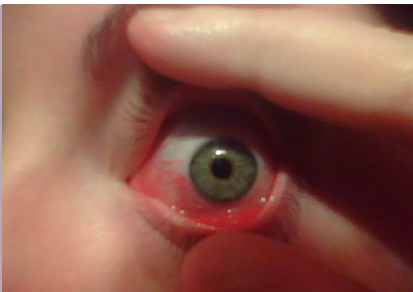
Le patologie infiammatorie della congiuntiva sono molto frequenti nell'età infantile. Mono o bilaterali possono presentarsi in forma acuta, subacuta o cronica. I segni caratteristici sono rappresentati dall'ipere-mia ( arrossamento) congiuntivale, prurito, bruciore, fotofobia.

Può esserci dolore quando vi è un interessamento corneale. Frequenti la lacrimazione e la secrezione. L'edema (gonfiore) delle palpebre può essere così imponente da impedire l'apertura della rima palpebrale e determinare quindi una pseudoptosi. La secrezione congiuntivale può essere più o meno abbondante. Nel caso di secrezione mucosa o sieromucosa si possono formare dei filamenti bianchi che si depositeranno nel fornice congiuntivale o potranno agglutinarsi intorno alle ciglia.

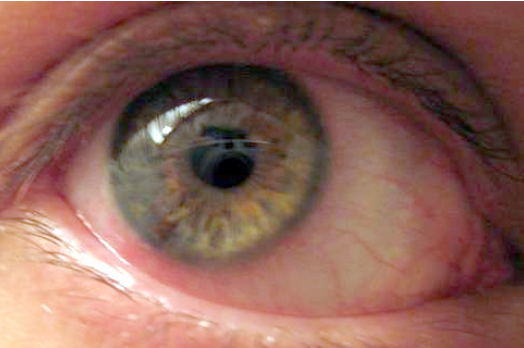
Questa secrezione mucosa è molto irritante per la cute delle palpebre ed essere quindi la causa della comparsa di un eczema nella regione periorbitaria. La secrezione congiuntivale può essere inoltre purulenta ed assumere così un colorito giallo verdastro, o mista mucopurulenta.

Le congiuntiviti batteriche producono caratteristicamente un essudato purulento, quelle virali un essudato acquoso, le allergiche un essudato filamentoso. Per le congiuntiviti batteriche e virali la terapia è a base di colliri antibiotici o antibiotico/cortisonici, per quelle allergiche si utilizzano antistaminici per via topica e/o sistemica associati eventual-

mente a colliri cortisonici. Tutte le flogosi (infiammazioni) congiuntivali che insorgono nel primo mese di vita vengono definite ophthalmia neonatorum o congiuntiviti neonatali, dopo tale periodo si definiscono



congiuntiviti infantili. Le infezioni congiuntivali contratte prima della nascita sono estremamente rare. L'infezione può avvenire per via ematogena attraverso la barriera placentare (*herpes virus, Treponema pallidum*). In questi casi la trasmissione è esclusivamente ematogena (per passaggio transplacentare). Più frequentemente la contaminazione del feto avviene durante il passaggio nel canale del parto, o per esposizione prolungata di germi in caso di rottura delle membrane o per travaglio prolungato, o infine per contaminazione ambientale.



## Prevenzione delle congiuntiviti neonatali

Alla nascita viene effettuata di routine una profilassi antibiotica tramite l'istillazione di una goccia per occhio di un antibiotico in collirio ad esempio acido fusidico, tobramicina , gentamicina, ecc.

## Congiuntivite gonococcica

Il periodo d'incubazione della congiuntivite da *Nesseria Gonorrea* è di 2-3 giorni; i segni dell'infezione sono molto gravi caratterizzati da imponente edema (gonfiore) palpebrale, secrezione purulenta, formazione di membrane. La complicanza più frequente è la compromissione corneale. Possono formarsi ulcere marginali che conflueno tra di loro danno origine ad un ascesso. La terapia è antibiotica, con l'uso di penicillina per via generale e per via locale.


## Congiuntivite da *Clamydia*

Le infezioni da *Clamydia oculogenitalis*, parassita intracellulare, vengono trasmesse per via verticale da madre a figlio durante il passaggio nel canale del parto.

I nati da donne che presentano un'infezione genitale da *Clamydia* hanno un'alta probabilità (40-60%) di contrarre una malattia congiuntivale e/o polmonare. Possibile anche una trasmissione post parto per mezzo di mani contaminate.

La congiuntivite ha un periodo di incubazione che varia dai 4 ai 15 giorni, ma può essere anche più lungo (fino a tre settimane). I segni clinici comprendono iperemia congiuntivale, abbondante secrezione purulenta o mucopurulenta.<sup>1</sup>

La terapia della congiuntivite prevede l'uso di sulfamidici ed eritrocina, locale e generale, protratti per 2 o 3 settimane.



<sup>1</sup> Nelle cellule epiteliali della congiuntiva prelevate mediante uno scraping, colorata con tecnica Giemsa è possibile evidenziare i caratteristici corpi inclusi citoplasmatici di Provozsek Harbestaeder.



## Argomenti di traumatologia oculare

I traumi oculari rappresentano una delle cause più frequenti di menomazione visiva e comprendono un gruppo di situazioni differenti nella presentazione clinica, nelle cause e negli esiti visivi.

Le cause del trauma oculare sono le più svariate e dipendono dall'età della popolazione studiata e dalla gravità della ferita. L'uso improprio di giocattoli, il contatto accidentale con sostanze tossiche, gli sport, incidenti con veicoli a motore, le percosse, sono le cause più frequentemente riscontrate nell'età infantile.

I traumi oculari possono interessare il segmento anteriore o posteriore dell'occhio e vengono distinti in traumi perforanti o contusivi non perforanti. I traumi perforanti sia del segmento anteriore che posteriore necessitano di un ambiente chirurgico pertanto è necessario inviare il piccolo paziente in un pronto soccorso oculistico il più presto possibile.

Nella valutazione di un trauma è di fondamentale importanza l'anamnesi per poter stabilire tutte le circostanze dell'evento traumatico, il tipo di trauma (contusivo o penetrante), l'agente traumatizzante (corpo metallico, unghia, vetro, esplosione), l'ambiente in cui è accaduto il trauma (casa, giardino, scuola, strada, campagna), la sede del trauma (un occhio o entrambi), e l'intervallo di tempo trascorso dal trauma (minuti, ore, giorni).

Le **abrasioni corneali** rappresentano un trauma molto frequente nell'infanzia e sono dovute ad una asportazione meccanica delle cellule dell'epitelio corneale conseguente al contatto più o meno violento di

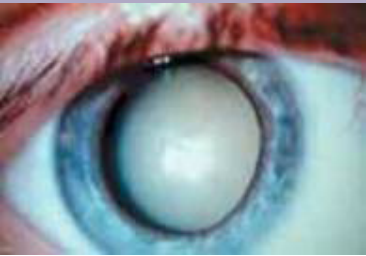
un qualsiasi oggetto (foglie, carta, plastica, unghie, terra, sabbia, insetti, abuso di lenti a contatto). I corpi estranei provocano una lesione anatomo-patologica analoga alle abrasioni, con la sola differenza della persistenza del corpo estraneo infisso. La sintomatologia è abbastanza tipica: si ha dolore intenso, fotofobia, lacrimazione, sensazione di corpo estraneo, blefarospasmo. La lesione è, in genere, monolaterale, l'occhio è iperemico (arrossato) ma senza secrezione purulenta.

La terapia prevede l'asportazione del corpo estraneo qualora presente e l'applicazione di una pomata antibiotica per due-tre giorni con bendaggio. Utile l'istillazione di colliri antinfiammatori non steroidei e cicloplegici (tipo tropicamide 0,5 o 1%) per diminuire il dolore ciliare.

Le lesioni iniziali della cheratite erpetica determinano anch'esse una perdita di sostanza corneale e danno pertanto la stessa sintomatologia delle abrasioni corneali. Per questo motivo è consigliabile non prescrivere colliri cortisonici prima che lo specialista abbia visitato il bambino.



## La cataratta



Il termine cataratta indica qualsiasi opacità del cristallino. La perdita della trasparenza della lente può essere varia per forma e dimensione e può interessare uno o entrambi gli occhi.

Nella pratica clinica si definisce cataratta l'opacità della lente che limita la funzione visiva.

La cataratta può essere congenita o manifestarsi nei primi mesi o anni di vita associata o meno a malattie sistemiche.

Da un punto di vista morfologico le cataratte vengono distinte in forme capsulari e forme cortico- nucleari; nelle prime l'opacità interessa la capsula anteriore e/o posteriore del cristallino, nelle seconde la cortecia ed il nucleo.

La cataratta congenita rappresenta una delle cause maggiori di cecità nell'infanzia, e pertanto la diagnosi deve essere fatta precocemente per poter attuare le necessarie misure riabilitative.

Poiché è impossibile sottoporre a visita oculistica tutti i neonati sarà compito del pediatra fare la diagnosi. L'esame più semplice da eseguire nei primi giorni di vita è quello del riflesso rosso del fondo.

Con questo semplice esame, che ricordiamo deve essere effettuato in midriasi (pupilla dilatata), è possibile valutare la morfologia della cataratta, la densità dell'opacità, e quindi prevedere la riduzione dell'acuità visiva (ambliopia).

Le opacità puntiformi o quelle situate nella periferia del cristallino, fuori dall'asse visivo, non determinano in genere problemi visivi e pertanto non richiedono interventi precoci. Un esempio è la cataratta polare anteriore, una piccola opacità che interessa la capsula anteriore del cristal-

lino. Con l'illuminazione diretta appare come un piccolo puntino bianco in campo pupillare, in retroilluminazione (riflesso rosso) l'opacità sarà nera circondata dal rosso del riflesso retinico.

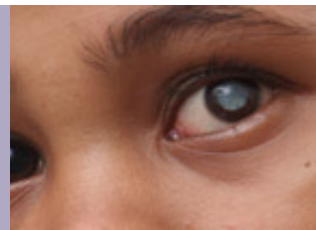Al contrario la cataratta polare posteriore, che interessa la capsula posteriore del cristallino, non è visibile a luce diretta, ma si evidenzia solo con il riflesso rosso.

Opacità, anche di piccole dimensioni, possono determinare una notevole riduzione dell'acuità visiva e pertanto in questo caso la riabilitazione deve essere precocissima.

L'opacità della lente può essere totale, ed in questo caso la diagnosi è facile. Si avrà un riflesso bianco (leucocoria) occupante tutto il campo pupillare. Il riflesso rosso non sarà osservabile per l'impossibilità dei raggi luminosi di raggiungere la retina.

L'acuità visiva sarà molto ridotta e per tale motivo possono comparire segni clinici che hanno un significato prognostico grave.

Nistagmo, strabismo, difficoltà nella fissazione della luce e nell'esplorazione degli stimoli strutturati sono alcuni esempi di un alterato comportamento visivo del bambino. In questi casi l'intervento chirurgico è improcrastinabile. La precocità del trattamento chirurgico ha lo scopo di rendere nitida e chiara l'immagine retinica ed evitare la comparsa di un'irreversibile ambliopia. La tecnica chirurgica consiste nell'asportazione parziale del cristallino opaco e la sua eventuale sostituzione con una lente intraoculare.

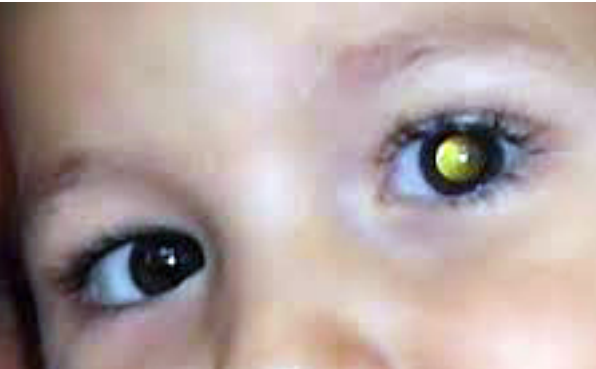

## Le leucocorie

La leucocoria, ovvero “pupilla bianca”, indica la presenza di un opacità situata dietro la pupilla.

Una pupilla bianca può essere dovuta ad una cataratta, ad una opacità del vitreo, ad una patologia retinica. Le cause più frequenti di leucocoria sono riportate in tabella.

La leucocoria altera il test del riflesso rosso del fondo. Si tratta di patologie molto gravi che richiedono sempre e con urgenza la consulenza dello specialista.



### Cause di leucocorie

CATARATTA

ROP

PATOLOGIE MALFORMATIVE VITREO-RETINICHE

RETINOBLASTOMA

MALATTIA DI COATS

TOXOCARIASI

## La ROP raccontata al pediatra ed ai genitori

I bambini nati prematuri presentano, al momento della nascita, una retina immatura, in fase di crescita.

Nel corso di questa crescita i vasi sanguigni, che portano il sangue alla retina, possono andare incontro ad uno sviluppo anormale con formazione di un tessuto neovascolare all'interno dell'occhio. Questa crescita anormale viene chiamata Retinopatia del Pretermine (ROP).

I bambini che hanno maggiori probabilità di sviluppare la ROP sono i bambini nati molto prima del termine (più prematuri) e quelli con più basso peso alla nascita.

Più gravi sono le patologie generali da cui il piccolo è, o è stato affetto, maggiore è il rischio di una grave retinopatia.

Negli ospedali che si attengono alle "Raccomandazioni per la diagnosi e cura della Retinopatia del Pretermine", tutti i bambini con peso inferiore a 1500 gr o nati prima della 32° settimana di gestazione vengono sottoposti ad esame oculistico. Con particolare attenzione vengono seguiti tutti i bambini con peso inferiore a 1250 grammi o i nati con età gestazionale inferiore alle 30 settimane.

Lo screening viene effettuato anche nei neonati con peso superiore a 1500 gr, su indicazione del neonatologo, qualora si tratti di bambini con gravi patologie sistemiche, sottoposti a cure intensive.

L'unico modo per determinare la presenza di ROP è esaminare l'interno dell'occhio ed in particolare la retina. L'esame è finalizzato a notare i cambiamenti e le anomalie della retina.

I Neonatologi e gli Oculisti che svolgono la propria attività nei Centri di Terapia Intensiva Neonatale, sono estremamente attenti e consapevoli dei problemi dei bambini prematuri.

Essi programmano infatti gli esami oculistici per i bambini a rischio di ROP a 4 – 6 settimane dalla nascita e comunque non oltre le 30 settimane (calcolate dal momento del concepimento).

La visita oculistica viene eseguita da un Oftalmologo specializzato nella valutazione e cura delle malattie retiniche con esperienza pratica e di lungo corso sul neonato prematuro.

Le pupille del bambino vengono dilatate mediante instillazione di gocce di collirio. Il medico utilizza uno strumento chiamato blefarostato o due divaricatori palpebrali allo scopo di mantenere le palpebre aperte. L'esame della retina viene eseguito grazie ad uno strumento chiamato oftalmoscopio indiretto e ad una lente focalizzatrice.

Un bambino prematuro è molto sensibile a qualsiasi tipo di esame. L'esame dell'occhio può essere stressante per il bambino prematuro, ma l'estrema importanza di questo esame per la prevenzione della cecità è una priorità. Un medico oculista esperto è in grado di eseguire questo esame velocemente e con il minimo disagio per il bambino.

Gli esami di follow-up vengono programmati in base al grado e all'estensione della ROP. Di solito gli esami vengono eseguiti ogni 1 - 2 settimane, mentre il bambino è in ospedale, poi ogni 1 - 4 settimane dopo che il bambino ha lasciato l'ospedale. Generalmente gli esami oculistici vengono eseguiti fino a quando la retina si è sviluppata completamente.

La retinopatia del pretermine viene classificata secondo la gravità delle alterazioni dei vasi sanguigni e in base alla localizzazione.

La gravità viene denominata "stadio" e le regioni della retina "zone".

***Gli stadi sono i seguenti:***

**Stadio 1** - Crescita dei vasi retinici lievemente anormale.

**Stadio 2** - Crescita dei vasi retinici moderatamente anormale.

**Stadio 3** - Crescita severamente anormale: i vasi sanguigni crescono

verso l'interno dell'occhio invece di seguire il normale percorso di crescita lungo la superficie della retina. Il trattamento si rende necessario quando lo stadio terzo è esteso e accompagnato dalla componente "plus" (congestione dei vasi retinici) o quando la retina è notevolmente immatura e/o la malattia localizzata molto posteriormente.

**Stadio 4** - Retina parzialmente distaccata con macula aderente (A) o sollevata (B).

**Stadio 5** - Retina completamente distaccata. Secondo importanti studi clinici ed in rapporto alla nostra esperienza, questo stadio non è reversibile e non è suscettibile di sostanziale miglioramento attraverso la terapia.

*Le zone retiniche sono le seguenti:*

**Zona I:** zona centrale (che include la macula).

**Zona II:** regione intermedia.

**Zona III :** periferia della retina temporale.

Nella maggior parte dei casi gli stadi 1, 2 e persino alcuni casi di stadio 3, possono regredire senza trattamento.

In altri la ROP peggiora minacciando seriamente la vista. Questo succede solo nel 10% dei casi. In questa ipotesi il medico oculista raccomanda il trattamento. In caso di ROP acuta viene eseguita una terapia ablativa consistente nella laserterapia. Il fine del trattamento è quello di distruggere la retina periferica, sede di produzione di alcune sostanze che stimolano la progressione della malattia.

Tale terapia, in molti casi, blocca l'evoluzione della ROP, permettendo di salvare la funzionalità della retina centrale, dove è situata la macula



lutea, struttura che permette la visione distinta, la capacità di lettura e la visione dei colori. In caso di laserterapia, eseguita in anestesia locale o generale, il raggio laser viene diretto attraverso la pupilla per trattare la parte periferica della retina. Il trattamento di solito dura 30-45 minuti per occhio. Dalla fine degli anni '90 ad oggi, in relazione all'aumento della sopravvivenza di neonati estremamente prematuri di età gestazionale di 23-25 settimane (bambini che fino a qualche anno fa non sarebbero sopravvissuti per gli standard dell'assistenza neonatologica) si è cominciata a manifestare una nuova forma di ROP, detta **“Aggressive Posterior ROP”** (AP-ROP), caratterizzata da un'evoluzione particolarmente aggressiva e maligna con quadri oftalmologici non riconducibili agli stadi di ROP classica. Tali forme sono di difficile gestione e ad alto rischio di insuccesso terapeutico.

Non tutti i bambini rispondono al trattamento laser, specialmente in caso di AP-ROP, e la retinopatia, in alcuni casi, continua a peggiorare. Si possono, allora, rendere necessari ulteriori trattamenti ablativi o interventi chirurgici di altro tipo.

La preoccupazione maggiore, se il trattamento laser non riesce ad arrestare la crescita del tessuto patologico, è il manifestarsi di un distacco della retina. Se l'oculista rileva un'inarrestabile tendenza evolutiva, può essere indicato un intervento di cerchiaggio o un intervento di vitrectomia, nella maggioranza dei casi, però, con risultati funzionali scadenti se già si è verificato un distacco di retina.

Gli esiti della ROP, isolati o in associazione alle patologie neurologiche cui spesso tali neonati vanno incontro, possono determinare una serie di situazioni a causa delle quali il bambino può presentare, unitamente ad altri problemi, anche una menomazione visiva che può estrinsecarsi

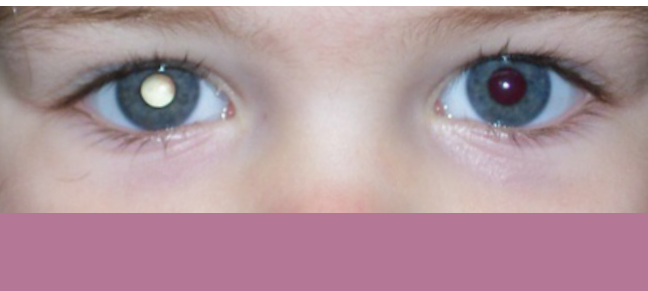anche a distanza (miopia, nistagmo, strabismo, paralisi della muscolatura estrinseca del bulbo) e che va valutata e seguita nel tempo in stretta collaborazione tra oculista-pediatrico, neurologo, ortottista e fisiatra in un programma di follow-up ben preciso. Questi bambini dovranno essere sottoposti ad una serie di indagini cliniche e strumentali (esame della refrazione, esame ortottico, ecografia, PEV, ecc) per valutare nella sua completezza la situazione dell'apparato visivo e ridurre al minimo i rischi di ambliopia (occhio pigro).

## Retinoblastoma

Il retinoblastoma è il tumore intraoculare più frequente nell'età infantile. È tuttavia una neoplasia relativamente rara con un'incidenza che varia, nelle varie casistiche, da 1:14000 a 1: 34000 nati vivi.

È una patologia ereditaria nel 40% dei casi con trasmissione autosomica dominante ed un alto grado di penetranza. Nei restanti casi si tratta di una mutazione sporadica. Il retinoblastoma è causato da una mutazione di un gene soppressore il cui sito è sul cromosoma 13q14.

Il tumore può avere uno sviluppo esofitico o endofitico. Nelle forme esofitiche la crescita della massa neoplastica avviene nello spazio sottoretinico, con conseguente distacco di retina. Le cellule tumorali passano quindi nello spazio di Bruch infiltrando la coroide, i vasi sanguigni, i nervi, i vasi ciliari. Uno sviluppo endofitico indica una crescita all'interno del vitreo, si formano cioè una o più masse localizzate sulla superficie della retina. Questa forma ha una crescita



rapida con metastasi che si disperdono nel vitreo e possono diffondersi verso il segmento anteriore depositandosi ovunque.

I retinoblastomi di maggiori dimensioni sono di tipo misto, assumendo le caratteristiche di entrambe le forme.

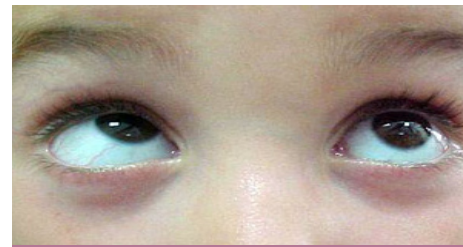Istologicamente il retinoblastoma è costituito da agglomerati cellulari che formano delle strutture morfologicamente ben distinguibili: le rosette e le fleurette. Il 60% dei bambini con retinoblastoma presenta una leucocoria dovuta alla crescita del tumore nel vitreo oppure ad un voluminoso focolo che interessa il polo posteriore dell'occhio. Altro segno importante è lo strabismo che può essere sia convergente che divergente. Meno frequentemente possiamo avere un iperemia (arrossamento) congiuntivale con dolore, ipopion, glaucoma.

L'età più colpita è compresa tra 0 e i 3 anni, mentre la diagnosi viene fatta mediamente tra i 7 e 12 mesi per i casi bilaterali e tra 18 e 24 mesi nei casi unilaterali.

Una volta posta la diagnosi, i pazienti vanno seguiti in centri specializzati per le cure del caso.

## Malattia di Coats


La malattia di Coats è una patologia idiopatica (da causa sconosciuta), non ereditaria, che colpisce prevalentemente i soggetti maschi nella prima decade di vita. Tipicamente monolaterale è caratterizzata dalla presenza di teleangectasie e dilatazioni aneurismatiche dei vasi retinici associate a marcata essudazione retinica.



La leucocoria e la comparsa di uno strabismo acuto rappresentano spesso dei segni di esordio. La malattia di Coats è una patologia progressiva che, qualora non venga trattata precocemente mediante fotocoagulazione laser, può condurre ad una perdita irreversibile della visione centrale.

## Toxocariasi

L'infezione oculare da *Toxocara canis* è in genere monolaterale e, di solito, non avviene mai in concomitanza con la malattia sistemica viscerale. La lesione oculare è rappresentata dal granuloma coroideale che può interessare sia la periferia retinica sia la parte centrale della retina.



## Il glaucoma congenito

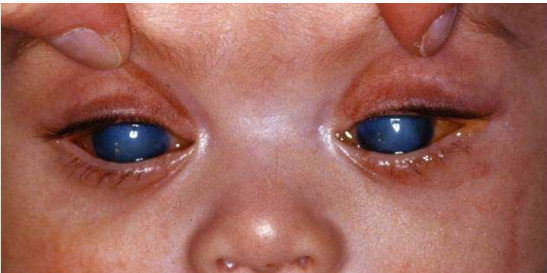Il glaucoma congenito primario (malformativo, buftalmo) è una rara condizione causata da alterato o incompleto sviluppo della struttura dell'angolo della camera anteriore, con ostacolo al deflusso dell'acqueo e conseguente ipertono, atrofia del nervo ottico e progressiva riduzione del visus, fino alla cecità.

In effetti esistono numerosi quadri di glaucomi infantili, alcuni legati all'anomalo sviluppo embrionario dell'angolo camerulare, altri secondari ad affezioni congenite oculari o generali.

Una qualsiasi interruzione di questa normale evoluzione embrionaria interromperà il normale equilibrio fra la produzione dell'umore acqueo e il suo deflusso, determinando l'aumento della pressione endoculare.

Il glaucoma congenito si presenta alla nascita o entro i primi mesi di vita. Più precoce è la sua comparsa più grave è il quadro della malattia. L'aumento della pressione endoculare su tessuti appena formati comporta un aumento della grandezza dell'occhio stesso con quello che viene definito bupftalmo. La cornea subisce un marcato aumento dei diametri con conseguente opacità edematosa, la camera anteriore si distende e approfondisce, e il nervo ottico comincia ad andare incontro all'atrofia. La sintomatologia più evidente è una marcata fotofobia e una iper-lacrimazione. Essendo il glaucoma congenito conseguenza di una malformazione anatomica, le terapie mediche sono poco efficaci e sono utilizzate in attesa dell'intervento chirurgico o come terapia di mantenimento nel post operatorio.

La chirurgia consiste in tecniche che cercano di riaprire le vie di deflusso dell'acqueo, esse vanno dalle meno invasive come la goniotomia e la trabeculotomia, alla classica trabeculectomia. Nei casi più difficili e refrattari alle suddette tecniche, si deve ricorrere all'impianto di valvole drenanti. Il glaucoma congenito è una malattia assai rara, presente nel 0,01 % della popolazione; per il 60% di natura sporadica e per un 40% di natura genetica, data da un gene (CYP1B1) che deve essere presente in entrambi i genitori per dare la patologia. Il bambino glaucomatoso non guarisce mai, per tutta la vita dovrà essere seguito e spesse volte rioperato.

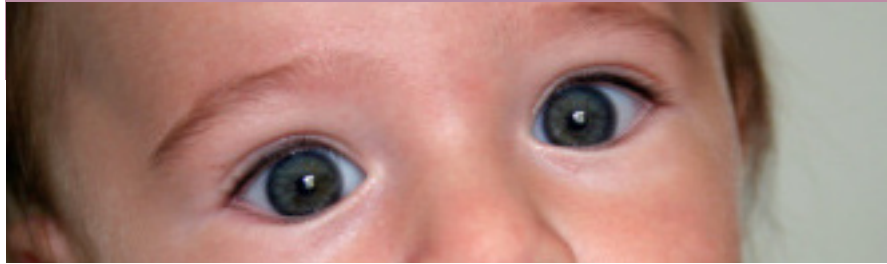

## Lo strabismo

Lo strabismo rappresenta una delle patologie più frequenti nell'età pediatrica. Si calcola infatti che la sua prevalenza sia del 4-5% nella popolazione infantile normale, prevalenza che aumenta significativamente nei bambini pretermine, nei portatori di sindromi cromosomiche, nei soggetti con handicaps neuropsichici.

Lo strabismo si instaura quando gli assi visivi non sono più allineati. I movimenti degli occhi sono legati all'azione sinergica di sei muscoli che consentono movimenti orizzontali, verticali, obliqui e torsionali. La contrazione di un muscolo deve essere associata necessariamente al rilasciamento del muscolo controlaterale per permettere lo spostamento dell'occhio sull'oggetto da fissare. E se consideriamo entrambi gli occhi questi possono essere paragonati ad una pariglia di cavalli dove le redini costituiscono i muscoli. In relazione al tipo di deviazione distinguiamo: strabismo *convergente* o esotropia, strabismo *divergente* o exotropia, strabismo *verticale* ipo-ipertropia.

Lo strabismo può essere classificato in tre forme principali: *concomitante* quando la deviazione è uguale in tutte le direzioni di sguardo; *incomitante* quando la deviazione è diversa nelle varie posizioni di sguardo in quanto è presente una paralisi di un muscolo extraoculare; *da restrizione* quando la deviazione è diversa nelle varie posizioni di sguardo per un ostacolo meccanico che limita l'escursione dell'occhio in una o



più posizioni.

Lo strabismo è detto *monoculare* quando un occhio è storto, *alternante* quando i due occhi sono deviati in modo alternativo.

Può essere *congenito* se presente alla nascita o se compare entro i sei mesi di vita, o *acquisito* se si manifesta dopo tale data.

La deviazione è manifesta se è sempre presente, intermittente quando è presente solo in alcuni momenti della giornata.

Lo strabismo determina una alterazione della visione binoculare.

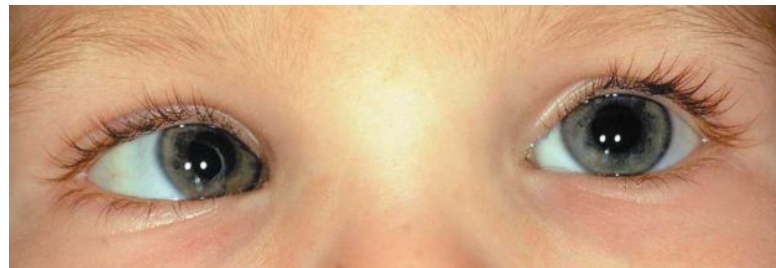Per visione binoculare si intende un processo per cui le due immagini proiettate sulla retina dei due occhi vengono unificate a livello cerebrale in una percezione singola.

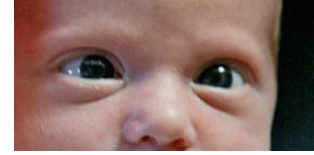Perché questo avvenga è necessario:

- una adeguata acutezza visiva nei due occhi;
- una adeguata coordinazione motoria;
- capacità a livello cerebrale di ottenere la fusione delle due immagini.

Quando guardiamo un oggetto posto di fronte a noi l'immagine dell'oggetto si forma su punti retinici che hanno la stessa localizzazione spaziale e che pertanto si chiamano corrispondenti.

La retina può essere suddivisa in un numero infinito di punti corrispondenti. La fovea (punto corrispondente per eccellenza) è l'unico punto che ha la capacità di localizza-





re gli oggetti al centro del campo visivo.

I punti extrafoveali localizzano gli oggetti a destra, a sinistra, in alto e in basso rispetto al centro del campo visivo.

Le immagini così formate a livello retinico hanno la stessa localizzazione spaziale, sono uguali per forma, colore, grandezza e pertanto possono essere fuse a livello cerebrale.

In realtà i punti non sono perfettamente corrispondenti, ma esiste un certo grado di disparità, questo consente la visione tridimensionale, ovvero la *stereopsi*. Mentre la fusione è presente a tutte le distanze di fissazione, la stereopsi si riduce aumentando la distanza per annullarsi completamente a 100\150 metri.

Quando siamo in presenza di uno strabismo, l'immagine cadrà sulla fovea dell'occhio dritto e su un punto non corrispondente sull'altro occhio. Le immagini così formate saranno troppo diverse per poter essere fuse e questo determinerà una visione confusa e doppia.

Per evitare questo fastidioso inconveniente, si determina una soppressione dell'immagine derivante dall'occhio strabico.

Lo scotoma di soppressione determina una mancata maturazione della funzione visiva e si instaura così un ambliopia.

L'ambliopia è dunque quella condizione caratterizzata da una ridotta acutezza visiva senza che esistano delle cause clinicamente evidenti. Secondo una vecchia definizione di Von Graefe, nell'ambliopia l'oculista non vede nulla e il paziente molto poco.

Lo scotoma di soppressione e quindi l'ambliopia non si instaurano solo quando esiste uno strabismo ma anche quando esistono delle condizioni che impediscono una normale maturazione della funzione visiva.

Le forme di ambliopia che hanno un certo interesse clinico sono:

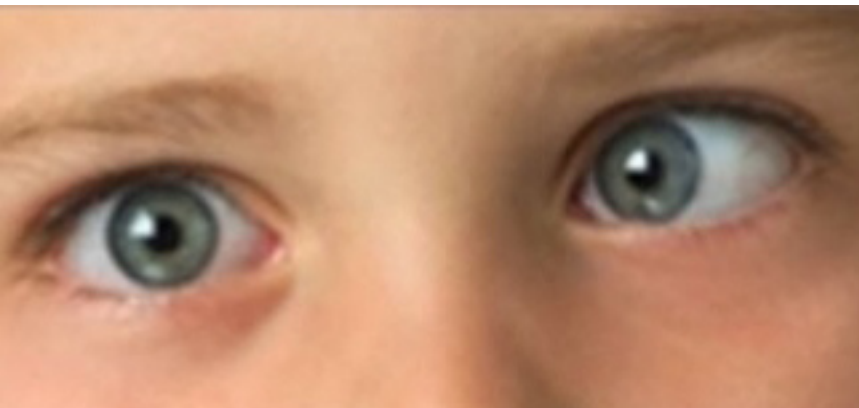

*Ambliopia strabica*: è unilaterale ed è la conseguenza della deviazione oculare; può essere interpretata come un meccanismo di difesa per evitare la confusione e la diplopia, rappresenta pertanto un fenomeno di soppressione.

*Ambliopia anisometropica* : per anisometropia si intende una differenza elevata di vizio di refrazione (miopia, ipermetropia, astigmatismo) fra i due occhi. Questo comporta la formazione di immagini retiniche di grandezza diversa e l'impossibilità di una fusione delle stesse a livello della corteccia cerebrale. Come conseguenza si avrà una soppressione dell'immagine proveniente dall'occhio con il difetto di vista maggiore. Clinicamente si ritiene impossibile la fusione di immagini la cui grandezza superi il 5% tra l'una e l'altra, oppure che la differenza tra il deficit refrattivo tra i due occhi sia maggiore di tre diottrie.

*Ambliopia da deprivazione*: è causata da tutte quelle condizioni che comportano una ridotta stimolazione sensoriale e quindi una ridotta visione in uno o entrambi gli occhi (ptosi palpebrale, emangioma e linfangioma della palpebra, cataratta congenita, opacità dei mezzi diottrici, nistagmo, deficit rifrattivi elevati). Un particolare tipo di ambliopia da deprivazione è costituito dall'ambliopia iatrogena, secondaria a trattamento occlusivo riabilitativo.

La caratteristica clinica più importante dell'occhio ambliopico è rappresentata dalla riduzione dell'acuità visiva. Viene considerato ambliopico un occhio che presenta una riduzione dell'acutezza visiva di



almeno 2\10 delle tavole ottometriche (utilizzate per la misurazione della vista), rispetto al visus dell'occhio controlaterale.

La prevalenza dell'ambliopia nelle sue varie forme varia, a seconda delle statistiche, tra il 2 - 4% della popolazione infantile.

La diagnosi di ambliopia si effettua mediante test facili che devono essere eseguiti il più precocemente possibile perché il trattamento dà risultati migliori quanto più è precoce l'inizio. Poiché l'ambliopia strabica è la forma più frequente andremo a valutare l'allineamento degli assi visivi perché anche uno strabismo a piccolo angolo può causare uno scotoma di soppressione.

Trattamento: l'occlusione rimane a tutt'oggi il migliore e più diffuso fra i mezzi di rieducazione.

L'occlusione può essere permanente ( tutto il giorno), o limitata a qualche ora durante la giornata. Oltre che il tradizionale cerotto, può essere usata una lente a contatto opaca. Tale trattamento ovviamente va riservato ai bambini più grandicelli.

Ritorniamo a parlare dello strabismo. Le esodeviazioni o strabismo convergente rappresentano 80% delle deviazioni oculari nella razza indo-europea, mentre in altre razze come la nera e la mongoloide la percentuale di strabismi divergenti è assai più elevata. La deviazione oculare può essere congenita o comparire entro i primi mesi di vita (esotropia precoce), o avere un'insorgenza più tardiva.

Una forma particolare di strabismo convergente è l'*esotropia accomodativa*. Il soggetto ipermetrope per vedere nitide le immagini deve accomodare in eccesso. Questo stimola la convergenza e quindi uno strabismo. Sarà sufficiente correggere l'ipermetropia con gli occhiali per annullare completamente la deviazione degli occhi.

Il *microstrabismo* è una deviazione minima, del tutto inapprezzabile visivamente, forse congenita, che genera ambliopia più o meno profonda. C'è sempre un'alterazione della visione binoculare.

Un quesito che molto spesso i genitori pongono al pediatra, riguarda la funzione degli occhiali nello strabismo, in particolare negli strabismi convergenti. La correzione ottica ha lo scopo di correggere il difetto di vista e quindi ha la funzione di far vedere meglio, in particolare se c'è un astigmatismo, e questo facilita la rieducazione dell'ambliopia.

Inoltre la correzione ottica ha lo scopo di ridurre lo sforzo accomodativo e quindi l'iperconvergenza.

### **Quali sono quindi le linee guida per il trattamento dello strabismo:**

- correzione ottica più precisa possibile, uso degli occhiali a permanenza
- rieducazione dell'ambliopia
  
- chirurgia che non ha solo uno scopo estetico, accorciamento e/o allungamento dei muscoli extraoculari

# Gli occhi del bambino

## Vero e falso in oculistica

Una serie di risposte flash a domande frequenti  
a cura del Prof. **Paolo Nucci**

### **Guardare la TV o il computer da vicino fa male agli occhi? Falso.**

In realtà il monitor trasmette una quantità modestissima di radiazioni che non raggiungono la soglia di pericolosità a livello oculare.

È comunque opportuno evitare che il piccolo stia a meno di due metri dalla TV o di 60 cm dal videoterminale, e fare in modo che l'impegno visivo in queste condizioni non superi le due ore nell'arco della giornata.

### **Gli occhiali guariscono i difetti di vista? Falso.**

Indossare la correzione non modifica la spontanea evoluzione dei difetti visivi. E' però necessario che i bambini che presentano problemi visivi indossino sempre gli occhiali prescritti.

### **La benda corregge lo strabismo? Falso.**

A volte i bambini strabici hanno una differente capacità visiva nei due occhi per cui si rende necessario il bendaggio dell'occhio migliore per far lavorare l'occhio "pigro".

La vista migliora ma lo strabismo rimane invariato anche dopo il bendaggio. In genere per riallineare gli assi visivi è necessario effettuare un piccolo intervento chirurgico.

**L'occhio pigro può essere curato solo nei primi 8-10 anni di vita? Vero.**

Tre bambini su cento preferiscono lavorare con un occhio solo, riconoscere precocemente questa condizione è fondamentale per potervi porre rimedio. L'occhio pigro o ambliopia è un disturbo che non dipende direttamente dall'occhio ma dal cervello che trascura le immagini inviate da questo: più tardi si interviene meno possibilità ci sono che il cervello riprenda ad usare le immagini trasmesse dall'occhio affetto. Dopo i 10 anni la situazione è irreversibile.

**Non è possibile visitare i bambini che non sanno leggere. Falso.**

È possibile effettuare una visita medico oculistica a qualsiasi età, anche a pochi giorni di vita. Avvalendosi di tecniche più o meno sofisticate il medico oculista è in grado di individuare tutti i problemi oculari dell'infanzia.

**Le lenti a contatto possono essere usate anche nella prima infanzia? Vero.**

La lente a contatto può essere utilizzata a qualsiasi età. In alcune malattie, come nella cataratta congenita e nell'aniridia (N.d.R.: mancato sviluppo dell'iride, la parte colorata dell'occhio), è l'unica soluzione medica possibile. È comunque sempre il medico oculista a suggerire questa opportunità.

**I difetti di vista sono ereditari? Vero.**

Sebbene sia possibile che due genitori portatori di un difetto visivo non lo trasmettano ai propri figli, la gran parte dei problemi oculari presenti in famiglia viene ereditato. Per questo motivo, sebbene una visita preventiva dal medico oculista è consigliata a tutti i bambini prima dei sei

anni, il genitore affetto da miopia, ipermetropia o astigmatismo deve rivolgersi più precocemente allo specialista.

**Carote e mirtilli curano la miopia? Falso.**

La frutta e la verdura fanno bene in ogni caso, ma non hanno alcuna efficacia nel prevenire o curare qualsivoglia problema oculare. In alcuni paesi in via di sviluppo sono possibili gravi carenze alimentari, che possono giovare di apporti vitaminici supplementari; in questi casi preparati con le proprietà nutritive della carota e del mirtillo possono prevenire malattie oculari.

**Gli impacchi caldi giovano nelle congiuntiviti? Falso.**

Il calore aumenta la dolorabilità nelle infiammazioni e contribuisce alla diffusione dell'infezione. In presenza di un arrossamento oculare è buona norma lavare con acqua fredda l'occhio e ricorrere al medico oculista se il sintomo persiste per più di 24 ore.

**Gli occhiali da sole si possono portare anche in tenera età? Vero.**

I filtri solari o occhiali da sole sono indicati in età pediatrica. Il concetto che il sole è naturale e non è dannoso è stato superato ed i danni prodotti da esposizioni incontrollate ai raggi ultravioletti è stato accertato. Come proteggiamo la pelle dei bambini con le creme così è opportuno proteggere i loro occhi, soprattutto in alta montagna, sulla neve, al mare o in barca. Non si dovrebbe allo stesso tempo dimenticare un cappellino con visiera.

## **Suggerimenti di una dieta equilibrata per il corretto sviluppo e la protezione della funzione visiva del bambino: la luteina**

A cura di NEOOX

La luteina è un derivato polare idrossilato liposolubile della xantofilla che appartiene alla famiglia dei carotenoidi. Nei tessuti e nel siero si ritrova insieme ad un diidrossicarotenoide suo isomero, la zeaxantina.

La luteina è presente in maniera elettiva in alcuni tessuti del corpo umano ed in particolare nella retina, nella macula lutea (da cui prende il nome) e nel cristallino. Per la sua liposolubilità, la luteina si lega alle lipoproteine di preferenza quelle ad alto peso molecolare (HDL) e raggiunge così i diversi distretti dell'organismo, avendo particolare tropismo per fegato, mammella, colon, cervice uterina, occhio.

A livello oculare tutti i tessuti contengono luteina e zeaxantina o loro metaboliti ad eccezione del vitreo, cornea e sclera, dove tali elementi non sono stati riscontrati. La luteina e il suo isomero zeaxantina, si accumulano selettivamente nella retina, nella macula lutea (da cui prende il nome) e nel cristallino. Nella macula sono state ritrovate oltre alla luteina anche tracce di altri 12 carotenoidi minori. Sembra che la concentrazione dei pigmenti maculari possa essere influenzata da alcuni nutrienti assunti con la dieta, come grassi (acido oleico e linoleico), fibre, ferro etc. La luteina e la zeaxantina svolgono la loro azione antiossidante nella membrana cellulare ove inibiscono la perossidazione dei lipidi polinsaturi. Questa azione protettiva è fondamentale a livello dei fotorecettori ricchi di acidi grassi a lunga catena.



Entrambe le molecole contribuiscono alla protezione della retina tramite l'assorbimento della luce blu, la cattura dell'ossigeno singoletto e la neutralizzazione dei radicali liberi. Luteina e zeaxantina sono state ampiamente utilizzate come coadiuvanti nella prevenzione e nel trattamento delle patologie degenerative maculari dell'adulto.

Segnalazioni e studi recenti, lasciano intravedere, un ruolo importante nella protezione degli occhi del neonato.

È stato infatti provato che la luteina incrementa la densità del pigmento maculare con una duplice e sinergica azione protettiva: assorbimento della luce blu prima che raggiunga i fotorecettori; neutralizzazione dei radicali liberi.

I bambini con storia di ROP presentano frequentemente assottigliamento della retina, ipopigmentazione diffusa o chiazze di pigmento nella macula, indici di inefficiente accumulo o perdita di luteina e zeaxantina e pertanto mancanza di protezione antiossidante da parte di questi importanti micronutrienti. Questi studi fortemente suggeriscono un trattamento profilattico con luteina in tutti i neonati pretermine ad alto rischio di ROP.

La sua azione potrebbe risultare fondamentale sia nel ridurre l'insorgenza della ROP nei pretermine ad alto rischio sia nei neonati che hanno già sviluppato una ROP nel contrastarne la gravità.

Anche nel neonato a termine esistono le premesse per una integrazione con luteina. Infatti è stato segnalato che le concentrazioni plasmatiche di carotenoidi e luteina alla nascita sono strettamente correlate con i valori materni. La gestante e la madre provvedono alle necessità di luteina e zeaxantina del feto e del neonato mediante la placenta o dopo la nascita attraverso l'allattamento.

É quindi opportuno consigliare alla donna in gravidanza ed alla madre che allatta una alimentazione ricca di alimenti contenenti luteina o l'utilizzo di un integratore dietetico.

Nei lattanti alimentati con latte di formula sono state riscontrate nei primi 4-6 mesi di vita concentrazioni plasmatiche di carotenoidi ridotte rispetto ai bambini allattati al seno, in quanto i latti di formula attualmente in commercio hanno contenuti minimi o addirittura sono prive di carotenoidi. Appare pertanto necessario integrare la dieta dei neonati nutriti con latte di formula con luteina e zeaxantina al fine di prevenire stati carenziali

La luteina e la zeaxantina sono presenti in concentrazioni dosabili, nel cordone ombelicale ed è stata dimostrata una correlazione diretta tra le concentrazioni di luteina nel plasma della madre e quelle nel plasma del neonato subito dopo la nascita.

I rapporti tra luteina materna e luteina fetale non sono stati ben studiati sino ad ora e necessitano di ulteriori approfondimenti.

A ribadire l'importanza per lo sviluppo retinico della luteina è stato osservato che, alla nascita, la concentrazione della luteina prevale su quella della zeaxantina a livello della fovea e che tale rapporto si inverte entro il terzo anno di vita.

A garantire un apporto adeguato nel periodo neonatale fino al momento dello svezzamento è solo l'allattamento materno. Infatti, mentre nei neonati allattati esclusivamente al seno i livelli plasmatici di luteina e zeaxantina aumentano nel primo mese di vita, in quelli allattati con latti adattati i livelli si riducono in modo significativo.

Gli studi sinora condotti sul latte materno sembrano dare dati differenti anche se tutti orientati in una sola direzione: la natura provvede alle ne-

cessità di luteina e zeaxantina del neonato attraverso l'allattamento. Infatti, i livelli plasmatici di luteina e zeaxantina aumentano nel latte materno per il primo mese dopo il parto, mentre nello stesso periodo i livelli plasmatici si riducono, a parità di apporti e lo stesso avviene tra il 4° e il 19° giorno di allattamento per altri carotenoidi con un possibile meccanismo simile a quello di altri nutrienti come i folati e il ferro. Indicativo è anche che, indipendentemente dai livelli assoluti di luteina e zeaxantina nel latte materno, il rapporto tra luteina e zeaxantina nel latte materno è sempre a favore della luteina per tutto il primo anno di vita anche se le loro concentrazioni sono strettamente correlate con le abitudini alimentari.

**In conclusione:**

- La luteina è indispensabile per un normale sviluppo post-natale della retina e potrebbe esserlo in modo ancor più determinante per il neonato pretermine.
- La maturazione anatomica e funzionale della fovea necessita di apporti adeguati di luteina.
- Il feto avrà tanta più luteina quanto più ricca di verdure a foglia verde e frutta è la dieta della gestante.
- Il neonato ha nell'allattamento al seno il solo modo per ricevere quantità adeguate di luteina (anche l'alimentazione della madre che allatta deve essere arricchita di cibi contenenti luteina)
- In assenza del latte materno va attentamente valutata la necessità di adeguati apporti di luteina (arricchimento dei latti adattati o somministrazione integrativa)

# IRIDIUM<sup>®</sup> Babygarze

Medical Device **CE**

*Prendersi cura degli occhi quotidianamente  
fin dalle prime ore di vita*

Medical Device **CE** **STERILE CERTIFICATO** ( **CE** **0546** **STERILE** **R** )

specifico per la cura quotidiana degli occhi del **neonato** e del **bambino**.

Garze sterili monouso  
con principi attivi naturali ad azione:

- antinfiammatoria
- antibatterica
- decongestionante
- emolliente

## Echinacea Estratto

- ANTIBATTERICO E ANTIVIRALE
- ANTINFIAMMATORIO E CICATRIZZANTE

## Ananas Sativum Estratto

- ANTIEDEMIGENO

## Acido Glicirretico

- BATTERIOSTATICO E ANTINFIAMMATORIO






# BLU baby<sup>®</sup> ofta

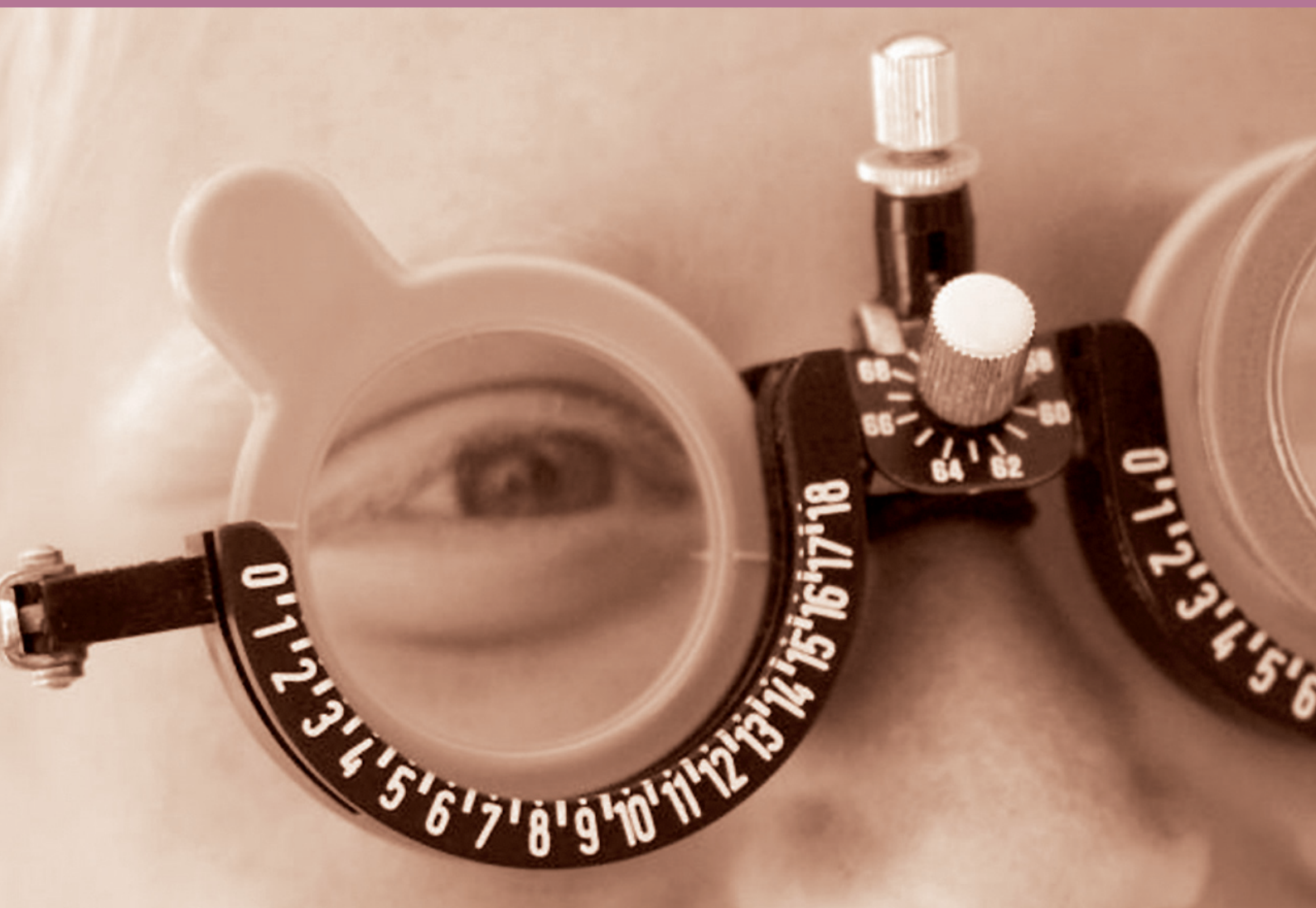
SPRAY OCULARE  
STERILE

a base di liposomi,  
vitamina A e vitamina E

La soluzione spray  
semplice ed efficace  
da utilizzare  
*ad occhi chiusi*











**Gli occhi del bambino**

Copia omaggio

neox

023V-N13